Relato de caso de trombose de veia porta parcial e crônica em adulto jovem sem hepatopatias e distúrbios pró-trombóticos preexistentes

UNCISAL

Laura Cerqueira de Moraes[1] (lauracerqueirademoraes@gmail.com); Aflaudízio Ferreira Lima Júnior[1]; Maria Isabel Ciríaco Lima[1]; Marianne Danielle de Araújo[1]; José Nobre Pires[2].

1. Acadêmico de Medicina da Universidade Estadual de Ciências da Saúde de Alagoas – UNCISAL
2. Médico e docente da disciplina de Gastroenterologia Clínica e Cirúrgica da Universidade Estadual de Ciências da Saúde de Alagoas - UNCISAL

Introdução / Justificativa / Fundamentação

A Trombose de Veia Porta (TVPo) é a obstrução parcial ou total, aguda ou crônica da veia porta por trombo, resultando em Hipertensão Portal (HP) pré-hepática. Condição rara, geralmente, relacionada com hepatopatias e distúrbios trombofílicos, mas etiologias infrequentes, como traumas contusos, também podem ser ressaltadas.

Objetivos

Relatar caso de adulto jovem com TVPo parcial crônica, sem hepatopatias e trombofilias prévias, assistido em hospital do Estado de Alagoas, e destacar conduta terapêutica escolhida.

Delineamento / Métodos

Estudo qualitativo, observacional, prospectivo, cujos dados foram coletados por meio da anamnese do paciente e exames complementares num hospital alagoano. A conduta, a evolução terapêutica e os estudos para nortear a etiologia foram acompanhados continuamente.

Relato de caso

Identificação: ABF, masculino, 39 anos; casado, oficial de justiça; natural de Palmeira dos Índios-AL, residindo em Maceió-AL desde os 16 anos.

Queixa principal: “Fortes dores abdominais”

13º CONGRESSO BRASILEIRO DE CLÍNICA MÉDICA
3º CONGRESSO INTERNACIONAL DE MEDICINA DE URGÊNCIA E EMERGÊNCIA

RELATO DE CASO

Antecedentes: sem trombofilias, hepatopatias prévias nem história de trombose na família.
Hábitos de vida: praticante de artes marciais, por 14 anos.

13º CONGRESSO BRASILEIRO DE CLÍNICA MÉDICA
3º CONGRESSO INTERNACIONAL DE MEDICINA DE URGÊNCIA E EMERGÊNCIA

2011

- Dores abdominais
- USG: dilatação veia porta

2014

- Dor abdominal recorrente
- Diagnóstico de TVPo (Imagem 1)
- Terapia anticoagulante

2015

- Hematêmese volumosa + varizes esofágicas (Imagem 2)
- Terapia substituída LEVE (Imagem 3) + Beta-bloqueador

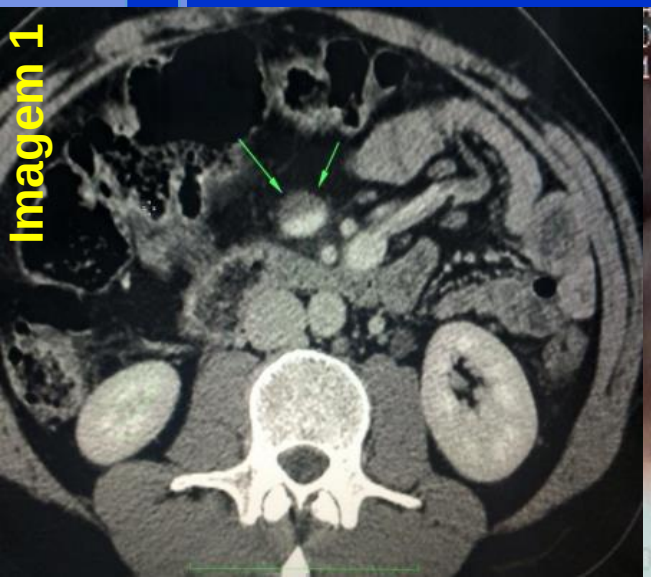

TC abdominal contrastada
Outubro/2014

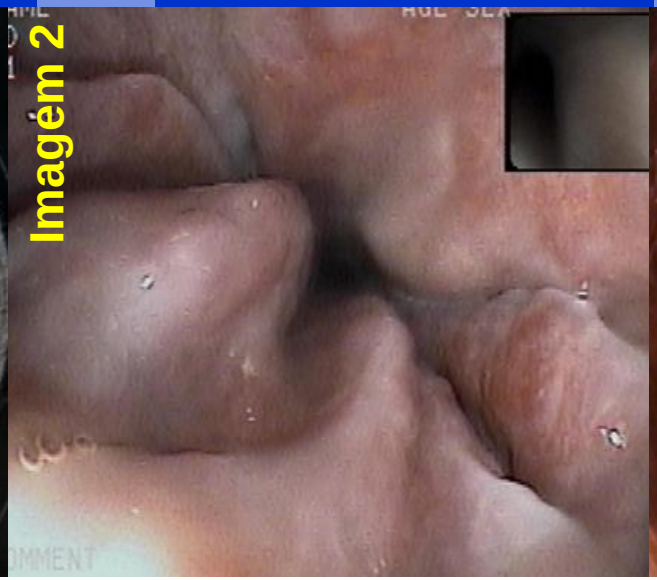

EDA – varizes de grosso calibre
Abril/2015

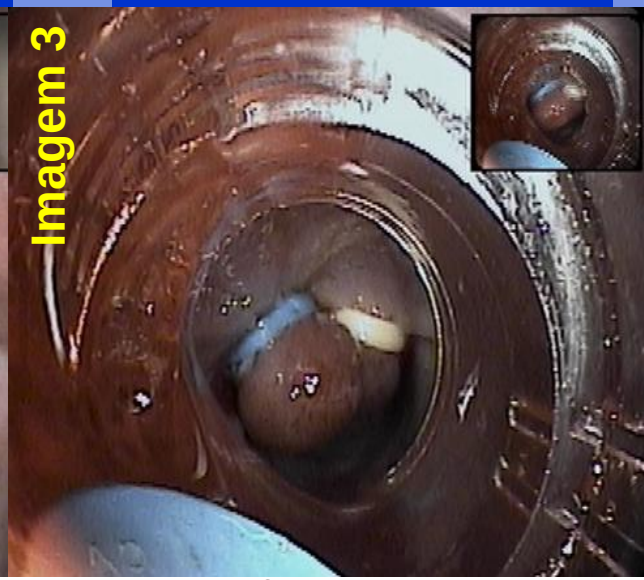

LEVE – 13 focos Sangrantres
Abril/2015

Conclusões / Considerações Finais

A TVPo pode resultar em HP, mesmo sem hepatopatias e distúrbios trombofílicos, conforme relato de caso, sendo traumas recorrentes no abdome a principal hipótese etiológica, pela prática de artes marciais. É importante diagnóstico precoce, devido à alta morbidade da doença. Na terapêutica, resultados com anticoagulação não foram eficazes, tendo como escolha, para profilaxia e tratamento, o uso de betabloqueador, realização de EDA e LEVE.

Referências

1 - COHEN R, MALLET T. **Portal vein thrombosis: case report**. Case Reports in Vascular Medicine. 2015. Vol. 2015(5). Disponível em: <http://www.hindawi.com/journals/crivam/2015/823063/> DOI: <http://dx.doi.org/10.1155/2015/823063>. Acesso em: 11 abr. 2015.

2 - PONZIANI FR, ZOCCO MA, CAMPANALE C. **Portal vein thrombosis: Insight into physiopathology, diagnosis and treatment**. World J Gastroenterol. 2010 jan 14. Disponível em: <http://www.ncbi.nlm.nih.gov/pmc/articles/PMC2806552/> DOI: <10.3748/wjg.v16.i2.143>. Acesso em: 18 abr. 2015.

3 - VECCHI IC, BITENCOURT GCT, GONTIJO RV. **Hipertensão portal uma revisão de literatura**. BJSCR. 2014. Disponível em: <http://www.mastereditora.com.br/periodico/20140602_103020.pdf>. Acesso em: 11 abr. 2015.

4 - DELEVE LD, VALLA DC, TSAO GG. **Vascular disorders of the livers**. Hepatology. Official Journal AASLD Practice Guidelines. 2009. Disponível em: <http://onlinelibrary.wiley.com/doi/10.1002/hep.22772/full>. Acesso em: 11 abr. 2015.

5 – BITTENCOURT PL, FARIAS AQ, STRAUSS E, DE MATTOS AA. **Hemorragia digestiva alta varicosa:** relatório do 1º Consenso da Sociedade Brasileira de Hepatologia. 2011. Disponível em: <http://www.sbhepatologia.org.br/pdf/consensos/consenso1.pdf>. Acesso em: 8 mai. 2015.

6 - SAID A. **Portal Vein Obstruction Treatment & Management**. 2014 Dez 14. Disponível em: <http://emedicine.medscape.com/article/182425-treatment#a1128>. Acesso em: 18 abr. 2015.