Miocardiopatia periparto: um relato de caso

MATEUS O. SOUZA; VINÍCIUS D. SCARIOTI; LUIZ A. GARCIA[1]; PRISCILA S. ZAPPELINI; ARTHUR H. SILVA

[1]Coordenador do Instituto de Cardiologia de Itajaí (INCOR).

INTRODUÇÃO

A miocardiopatia periparto (MCPP) é uma miocardiopatia dilatada, causa rara de insuficiência cardíaca congestiva (ICC) e sua etiologia ainda é incerta. Acomete mulheres do final da gestação até o quinto mês do puerpério, sendo que a disfunção ventricular ocorre mesmo sem antecedente de cardiopatia e em mulheres previamente saudáveis.

Os 4 critérios diagnósticos são: **1)** desenvolvimento de IC no último mês de gestação ou até o quinto mês do puerpério; **2)** ausência de causa identificável para a IC; **3)** ausência de cardiopatia conhecida antes do último mês de gestação; **4)** disfunção sistólica do ventrículo esquerdo caracterizada pelos critérios ecocardiográficos clássicos como fração de ejeção menor que 45%.

O diagnóstico é de exclusão e pode ser difícil, visto que a patologia se assemelha as alterações adaptativas fisiológicas da gestação. O diagnóstico tardio pode acarretar em complicações maternas e fetais como tromboembolismo pulmonar, arritmias cardíacas e ICC progressiva.

OBJETIVO

Relatar o caso de uma paciente jovem diagnosticada com MCPP e aumentar o índice de suspeição desta condição rara porém potencialmente grave.

MÉTODOS

Relato de caso de paciente em questão a partir de dados do prontuário e exames realizados.

DESCRIÇÃO DO CASO

Mulher parda com 16 anos de idade, previamente hígida, eutrófica e primigesta com 36 semanas de gestação, iniciou queixa de dispnéia apresentando evolução do quadro com edema pulmonar agudo. Procedeu-se a realização de parto cesáreo sem intercorrências e a paciente recebeu alta hospitalar 5 dias depois. No mesmo dia da alta a paciente retornou com quadro de cefaléia associado à dispnéia e elevação de pressão arterial.

DESCRIÇÃO DO CASO (continuação)

Ao exame físico apresentava-se em regular estado geral, taquicárdica, pressão arterial (PA) de 170x120 milímetros de mercúrio, freqüência respiratória de 24 incursões por minuto, batimento de asa de nariz, edema em membros inferiores 3+/4+ e ausculta pulmonar revelando estertores e sibilos bilaterais.

Procedeu-se a internação da paciente, com solicitação de parecer da clínica médica, medidas de suporte, controle de PA, solicitação de exames laboratoriais, radiografia de tórax (figura 1) e eletrocardiograma (ECG) (figura 2 e 3). Os resultados de rotina laboratorial não demonstraram alterações significantes, a radiografia de tórax demonstrou uma proeminência de vasos pulmonares centrais e área cardíaca no limite superior da normalidade e o ECG demonstrou um ritmo sinusal com alterações difusas da repolarização ventricular.

Optou-se pela realização de ecocardiograma (figura 4) revelando miocardiopatia dilatada do ventrículo esquerdo com leve a moderada dilatação da câmara, disfunção diastólica grau 2 e déficit sistólico global de grau moderado (fração de ejeção de 41%), dilatação de grau moderado do AE, refluxo valvar mitral de grau moderado a severo, refluxo valvar aórtico mínimo e hipertensão pulmonar. Foi realizado ajuste da medicação com introdução de drogas para insuficiência cardíaca. A paciente evoluiu bem, com posterior regularização da PA, recebendo alta após 19 dias.

DISCUSSÃO

A MCPP apresenta uma evolução rápida, com presença de sinais e sintomas de ICC como neste caso taquidispnéia, taquicardia, estertores pulmonares e edema periférico. No caso relatado a paciente apresentava apenas um dos fatores de risco conhecidos que é a raça negra, no entanto sua clínica era compatível e seus exames complementares corroboraram o diagnóstico.

O tratamento é semelhante ao de outras causas de ICC e busca a redução de pré e pós-carga juntamente com o aumento da contratilidade ventricular; Optou-se por seguir as recomendações do médico cardiologista sendo prescrito digoxina, furosemida, carvedilol, captopril, metildopa, espironolactona e restrição de sódio e líquidos. A paciente em questão não apresentou complicações, no entanto cerca de 50% das pacientes evoluem desfavoravelmente.

Como manutenção deve-se manter o beta-bloqueador e o IECA. É importante salientar que os índices de recidiva variam em gestações futuras, sendo prudente aconselhar mesmo as pacientes que tiveram a função ventricular restabelecida.

CONCLUSÕES

A MCPP se apresenta como um desafio à pratica médica por ser uma condição rara e que pode ter desfechos graves quando não diagnosticada e tratada adequadamente. O diagnóstico precoce e a pronta instituição do tratamento são indispensáveis para a normalização da função ventricular. Relatos de caso como este podem aumentar o índice de suspeição clínica favorecendo o prognóstico dessas pacientes .

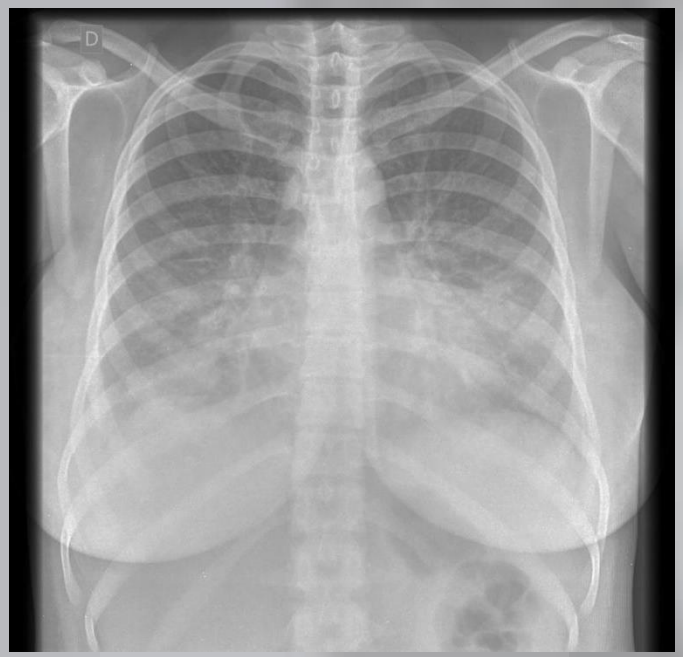

Fig. 1 - Raio x de tórax

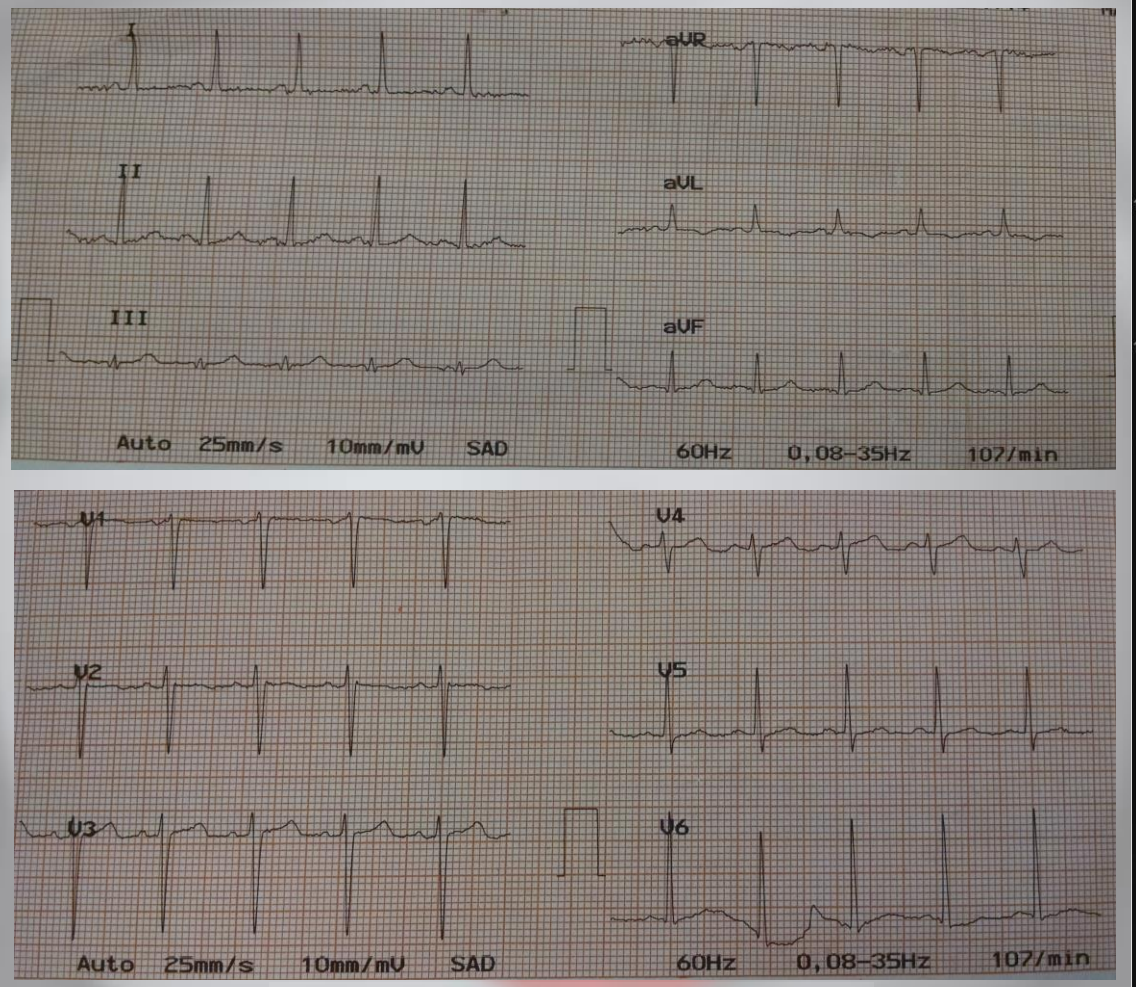

Fig. 2/Fig. 3 - Eletrocardiograma

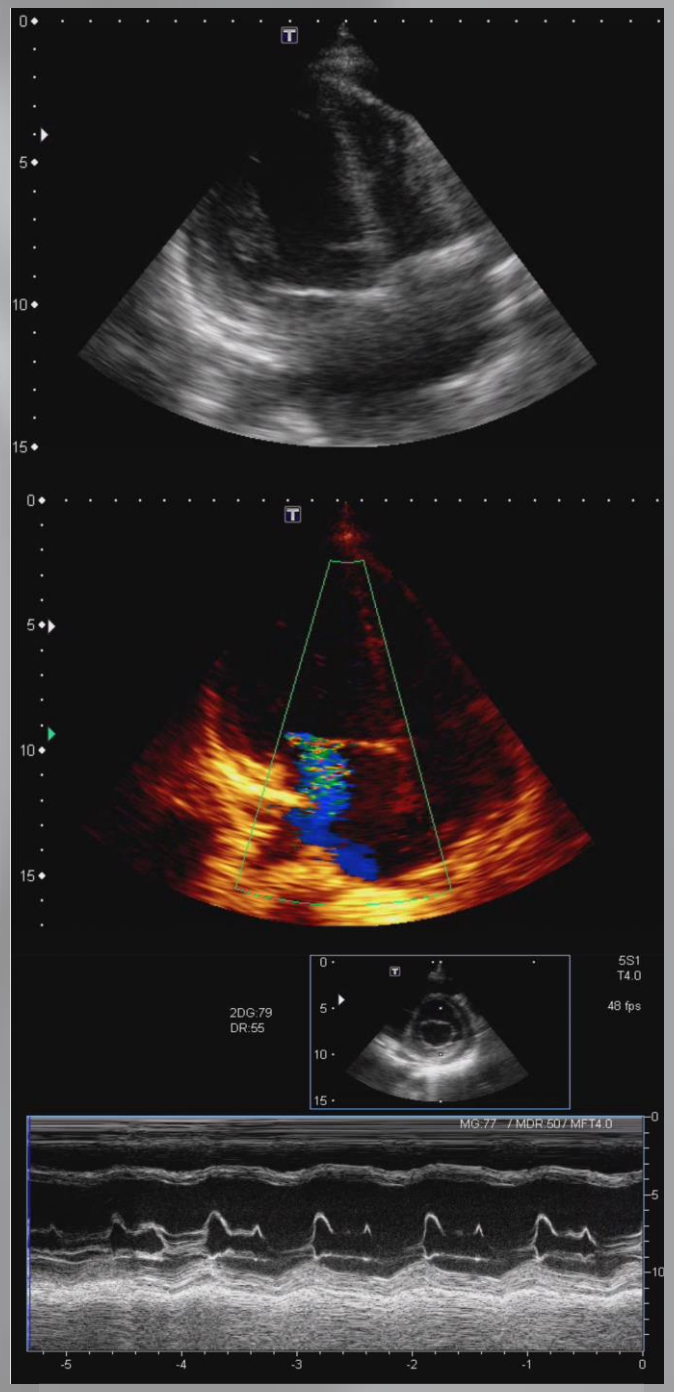

Fig. 4 - Ecocardiograma

BIBLIOGRAFIAS

(1) PATTA, Camila B. ; NUNES, Rodrigo D. Miocardiopatia periparto: relato de caso. **ACM arq. catarin. med**; 41(3)jul.-set. 2012.

(2) PEARSON, Gail D. et al. Peripartum Cardiomyopathy. **Jama**, [s.l.], v. 283, n. 9, p.1183-1188, 1 mar. 2000. American Medical Association (AMA).

(3) JOHNSON-COYLE, L.; JENSEN, L.; SOBEY, A.. Peripartum Cardiomyopathy: Review and Practice Guidelines. **American Journal Of Critical Care**, [s.l.], v. 21, n. 2, p.89-98, 29 fev. 2012. AACN Publishing.

(4) REIMOLD, Sharon C.; RUTHERFORD, John D.. Peripartum Cardiomyopathy. **New England Journal Of Medicine**, [s.l.], v. 344, n. 21, p.1629-1630, 24 maio 2001. New England Journal of Medicine (NEJM/MMS).

(5) CARVALHO, Antonio et al. Prognosis in peripartum cardiomyopathy. **The American Journal Of Cardiology**, [s.l.], v. 64, n. 8, p.540-542, set. 1989. Elsevier BV. **(6)** DEMAKIS, J. G.; RAHIMTOOLA, S. H.. Peripartum Cardiomyopathy. **Circulation**, [s.l.], v. 44, n. 5, p.964-968, 1 nov. 1971. Ovid Technologies (Wolters Kluwer Health).

(7) RAMARAJ, R.; SORRELL, V. L.. Peripartum cardiomyopathy: Causes, diagnosis, and treatment. **Cleveland Clinic Journal Of Medicine**, [s.l.], v. 76, n. 5, p.289-296, 1 maio 2009. Cleveland Clinic Journal of Medicine.

(8) URBANETZ, Almir Antonio et al. Cardiomiopatia periparto. **Femina**, [s.l.], v. 37, n. 1, p.13-18, jan. 2009.

(9) ROMBALDI, Alfeu et al. CARDIOMIOPATIA PERIPARTO. **Revista da Sociedade de Cardiologia do Rio Grande do Sul**,[s.l.], v. 5, n. , p.1-3, maio/ago. 2005.

(10) PINTO, Catarina Gama et al. MIOCARDIOPATIA PERIPARTO. **Acta Médica Portuguesa**, [s.l.], v. 6, n. 20, p.447-452, Nov./Dec. 2007.