GRANULOMATOSE DE WEGENER: RELATO DE CASO

VELOSO Jr, Eduardo Ferraz; NEIVA, Lucas Carvalho[1]; COSTA, Ana Carolina Ferreira Brant; ANDRADE Alexandre Barbosa; NEIVA, Cláudia Santoro [2].

1. Residentes de clínica médica do Hospital Mater Dei - Belo Horizonte - MG
2. Preceptores da Residência de Clínica Médica do Hospital Mater Dei- Belo Horizonte - MG

Email: eduveloso@yahoo.com.br

INTRODUÇÃO

As vasculites são inflamações vasculares imunologicamente mediadas. Esses processos resultam em alterações isquêmicas dos tecidos vizinhos aos vasos.

A granulomatose de Wegener (GW) caracteriza-se por vasculite necrosante granulomatosa que afeta principalmente as vias aéreas superiores, inferiores e rins. É diagnosticada através da correlação entre as manifestações clínicas, radiológicas e os achados anatomopatológicos, além da positividade do anticorpo anticitoplasma de neutrófilos. O tratamento com corticosteroides e ciclofosfamida em 90% dos casos traz remissão da doença no periodo de um ano.

OBJETIVO

O objetivo é apresentar um estudo de caso de paciente com diagnostico de Granulomatose de Wegener, com rápida evolução da patologia mesmo com tratamento com corticoide e ciclofosfamida.

MÉTODOS

Análise da literatura crítica, incluindo artigos de revisão sistemática com metanálise e relato de caso.

RELATO DE CASO

Paciente do sexo masculino, 43 anos, com queixa de perda ponderal, astenia nos últimos meses e após início de quadro de tosse e hemoptise com episódios de febre vespertina procura o pronto atendimento deste hospital para elucidação do quadro. Nega comorbidades anteriores, alergias ou cirurgias, exceto pelo relato de sinusites de repetição. Relatou ter iniciado há um ano tratamento com oftalmologista devido a quadro de esclerite nodular de início unilateral, mas já com acometimento bilateral. Perguntado sobre características da urina, respondeu que a mesma estava com coloração escura e aspecto espumoso. Ao exame físico, apresentava-se cansado, com redução de apetite e ausculta pulmonar mostrando crepitações difusas bilateralmente.

Exames laboratoriais evidenciaram aumento de escorias renais e de marcadores inflamatórios. Aos exames de imagem foram identificadas condensações pulmonares e opacidades heterogêneas de baixa densidade bilateralmente. Solicitado então Tomografia Computadorizada de tórax que mostrou imagens sugestivas de hemorragia pulmonar bilateral difusa significativa.

GRANULOMATOSE DE WEGENER: RELATO DE CASO

Foi então iniciado pulsoterapia com corticoide 1g/kg/dia com estabilização do quadro inicial e solicitado P-Anca, C-Anca, FAN, FR, Coombs, Anti Membrana Basal Glomerular, com resultados iniciais negativos. Biopsia renal mostrou glomerulonefrite crescêntica, em fase proliferativa, provavelmente da forma pauci-imune (tipo III). Devido a não remissão do quadro foi iniciado ciclofosfamida. Evoluiu de forma aguda com piora da função renal e do quadro respiratório respiratória, quando foi levado ao CTI para melhor monitorização. Lá foi iniciado hemodialise e durante tentativa de intubação orotraqueal com alto grau de dificuldade devido a sangramento profuso teve parada cardiorrespiratória por hipoxemia, de duração aproximada de 15 minutos. Tinha indicação de plasmaferese, mas quadro de Instabilidade clinica contra indicava o procedimento. Optado então pelo uso de imunoglobulinas, duas doses de 35 gramas. Após evento agudo de hemorragia encefálica veio a óbito.

.

CONCLUSÃO

A GW é uma doença incomum, sem causa definida, e com diagnóstico difícil. A hipótese de GW deve se basear no quadro clínico sugestivo, com acometimento das vias aéreas superiores e inferiores com ou sem o envolvimento renal. No caso relatado inicialmente foi tido resultado negativo de C e P Anca. C-Anca com resultado reagente em novo exame em fase mais avançada da doença.

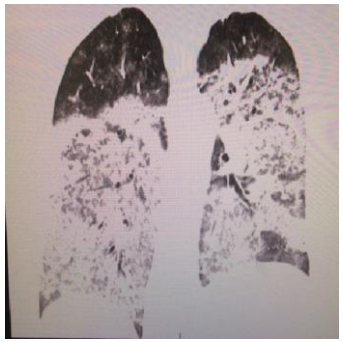

Fotografia 1 – Opacidades em vidro fosco difusas associadas a consolidações alveolares densas correspondendo a hemorragia alveolar difusa.

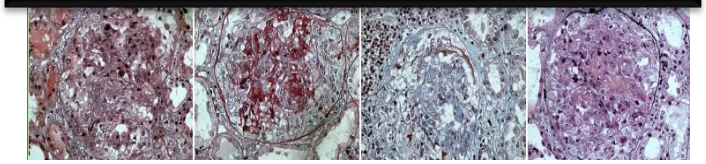

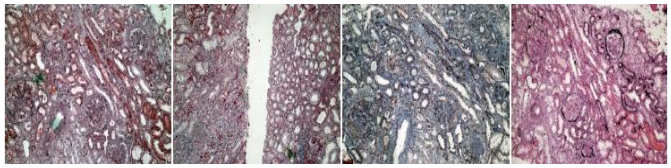

Fotografia 2 **Microscopia de Luz mostrando um glomérulo totalmente esclerosado, os demais exibem matriz e celularidade próximas dos limites da normalidade. Membrana basal delgada e alças capilares pérveas. Espaços tubulo-interticiais alargados por discreta fibrose, com proporcional atrofia tubular.**

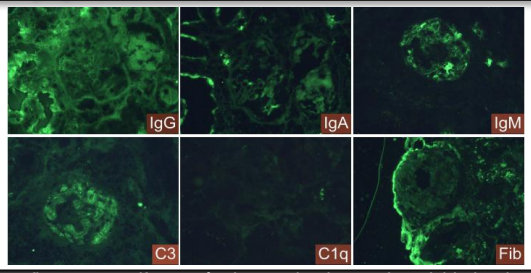

Fotografia 3 – Imunolfuorescência revelando pauci-reatividade, destacando-se marcação irregular em alças capilares glomerulares de fraca intensidade para IgM, C3 e Fibrinogênio.

Fonte: Arquivo pessoal e Google Imagens

REFERÊNCIAS BIBLIOGRÁFICAS

1. Wegener's Granulomatosis Etanercept Trial (WGET) Research Group. Etanercept plus standart therapy for Wegener's granulomatosis. N Engl J Med 2005.
2.POTT JUNIOR, H. & FERREIRA, M C F. Granulomatose de Wegner. Relato de Caso. Ver Bras Clin Med. São Paulo, 2011 set-out.