Morte súbita abortada: um relato de caso

Débora Cristina Haack Bassani[1]; Anderson Berni Cristofari[1];
Amanda Dias Lima[2]; Pedro de Moraes Morais[2]; Basem Juma Abdalla Abdel Hamid[2]

[1] Universidade de Santa Cruz do Sul, Rio Grande do Sul
[2] Hospital Santa Cruz, Rio Grande do Sul

anderson.cristofari@hotmail.com

Introdução: O sucesso no retorno de uma ressuscitação cardiopulmonar (RCP) pode sobrevir com sequelas cerebrais irreversíveis para o paciente. Muitas vítimas de parada cardiorrespiratória (PCR) ressuscitadas morrem nas primeiras 24 a 36 horas de disfunção miocárdica, e outras tantas sobrevivem com disfunção e sequelas cerebrais importantes. Dentre as patologias relacionadas ao maior risco de evolução para PCR, destaca-se a síndrome do QT longo (SQTL), caracterizada por alterações na repolarização ventricular, que deixam o miocárdio vulnerável para desenvolver taquidisritmias ventriculares do tipo torsades de pointes. Esta associada a síncopes e morte súbita por degeneração em fibrilação ventricular (FV). Segundo as recomendações da American Heart Association, o intervalo QT está prolongado quando no homem o QTc é ≥450 ms e na mulher ≥460 ms. A SQTL pode ser congênita, quando ocorrem anormalidades nos canais de sódio ou potássio, ou adquirida, devido ao uso de medicações, anormalidades elétricas ou distúrbios metabólicos.

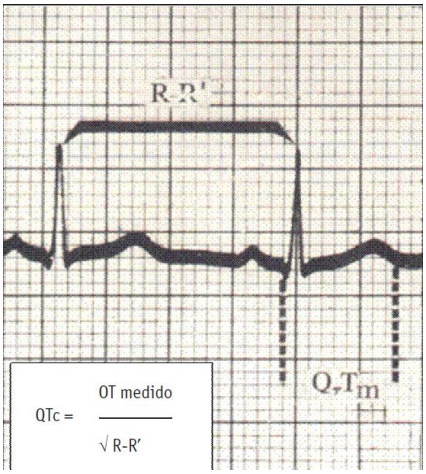

Figura 1. Medida do intervalo QTc (intervalo QT corrigido para a frequência cardíaca) do eletrocardiograma. R-R' = intervalo entre duas ondas R consecutivas.

Objetivos: Destacar a importância do manejo adequado da ressuscitarão cardiopulmonar e da identificação de pacientes com risco de morte súbita.

Métodos: Trata-se de um estudo descritivo, com uma abordagem qualitativa, do tipo estudo de caso. Foi realizada consulta ao prontuário da paciente no dia 26 de fevereiro de 2015, em um hospital de ensino do interior do estado do Rio Grande do Sul

Descrição do caso: J. D. S. P., feminina, 45 anos, previamente hígida, proveniente de Santa Cruz do Sul, RS, chega à emergência trazida por familiares após ser encontrada desacordada pela manhã. Paciente admitida no serviço de emergência em PCR com tempo indeterminado. Detectado ritmo de FV, iniciam-se manobras de RCP, sendo obtido retorno da circulação espontânea após 35 minutos. Realizado eletrocardiograma, observou-se a presença de intervalo QT alargado. Na investigação, o ecocardiograma evidenciou disfunção contrátil ventricular esquerda de grau moderado, disfunção diastólica ventricular esquerda por padrões de relaxamento alterado e sobrecarga ventricular esquerda. No Holter foi constatado o intervalo QT/QTc de 484 ms/594 ms, respectivamente; com 10% de QTc>450ms. Sem histórico de síncopes prévias. Relatou uso recente de antibiótico Sulfametoxazol-Trimetropim para tratamento de infecção do trato urinário. Após uma semana da internação, paciente lúcida e orientada, não havendo sequelas permanentes por injúria cerebral. Foi submetida a implante de cardioversor desfibrilador implantável para prevenção secundária de morte súbita.

Conclusões: Este caso foi caracterizado um abortamento de morte súbita por SQTL possivelmente adquirida pelo uso prévio do antibiótico específico, não havendo sequelas cerebrais permanentes. Destaca-se o manejo adequado da condição desde a admissão na Unidade de Terapia Intensiva à investigação complementar.

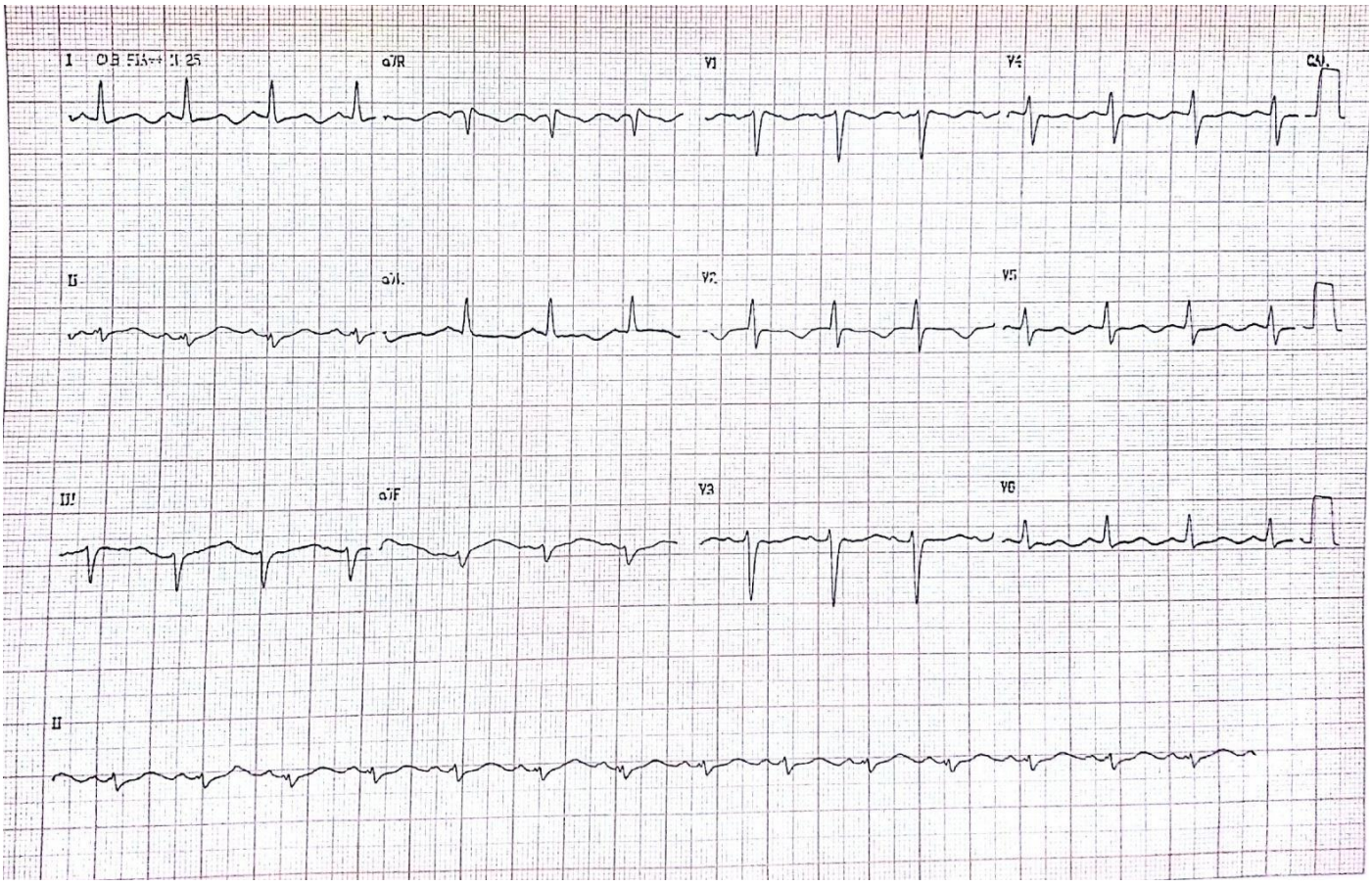

Figura 2. ECG da paciente na admissão ao hospital.

Referências:

1. REY, L. D. et al . Prolongamento do intervalo QT do eletrocardiograma em pacientes reumáticos usando antimaláricos. **Rev. Bras. Reumatol.**, São Paulo, v. 43, n. 5, p. 275-278, Oct. 2003 . Available from <http://www.scielo.br/scielo.php?script=sci_arttext&pid=S0482-50042003000500003&lng=en&nrm=iso>.
2. GIANOTTO-OLIVEIRA, R. et al . Parada Cardiorrespiratória Prolongada Tratada com Sucesso no Metrô de São Paulo. **Arq. Bras. Cardiol.**, São Paulo, v. 102, n. 5, p. e52-e54, May 2014 . Available from <http://www.scielo.br/scielo.php?script=sci_arttext&pid=S0066-782X2014000500017&lng=en&nrm=iso>.
3. GONZALEZ, MM et al . I Diretriz de Ressuscitação Cardiopulmonar e Cuidados Cardiovasculares de Emergência da Sociedade Brasileira de Cardiologia. **Arq. Bras. Cardiol.**, São Paulo , v. 101, n. 2, supl. 3, p. 1-221, Aug. 2013 . Available from <http://www.scielo.br/scielo.php?script=sci_arttext&pid=S0066-782X2013003600001&lng=en&nrm=iso>.
4. Sauer AJ, Moss AJ, McNitt S, et al. Long QT syndrome in adults. J Am Coll Cardiol., v. 49, n.3, p.329–37, 2007.