Relato de Caso de Hemocromatose Hereditária em Paciente Jovem

Silva A.M.G.; Faria G.R.B.; Barboza L.M.; Andrade M.C.B.; Guimarães I.M.;
Universidade Federal do Rio de Janeiro

INTRODUÇÃO

.

A hemocromatose hereditária (HH) é uma doença autossômica recessiva que envolve mutações no gene HFE levando ao aumento da absorção intestinal de ferro. Causas mais raras envolvem mutações nos genes da hemojuvelina, hepcidina e ferroportina. As manifestações clínicas estão relacionadas ao depósito excessivo de ferro nos tecidos, principalmente, fígado, coração, pâncreas e hipófise. É mais comum em caucasianos afetando um em cada 220-250 indivíduos.

RELATO DO CASO

Paciente masculino, 23 anos, branco, solteiro, auxiliar de produção, foi encaminhado ao serviço de endocrinologia para investigação de hipogonadismo. O paciente relatava redução da libido, diminuição da quantidade de pelos corporais e diminuição na ejaculação, além de fadiga intensa e mialgia, dificultando a realização de seu trabalho. Nos exames laboratoriais evidenciou-se aumento discreto de transaminases, prosseguindo a investigação para hepatopatias. Apresentava aumento expressivo de ferritina (>5000) e do IST (93%) levando a hipótese de hemocromatose hereditária. Foram realizadas RMN de encéfalo e abdome que demonstravam sinais de depósito de ferro na adenohipófise, fígado e pâncreas, além de hepatopatia crônica incipiente. A biópsia hepática confirmou siderose hepática. O paciente seguiu realizando sessões de flebotomias e reposição hormonal.

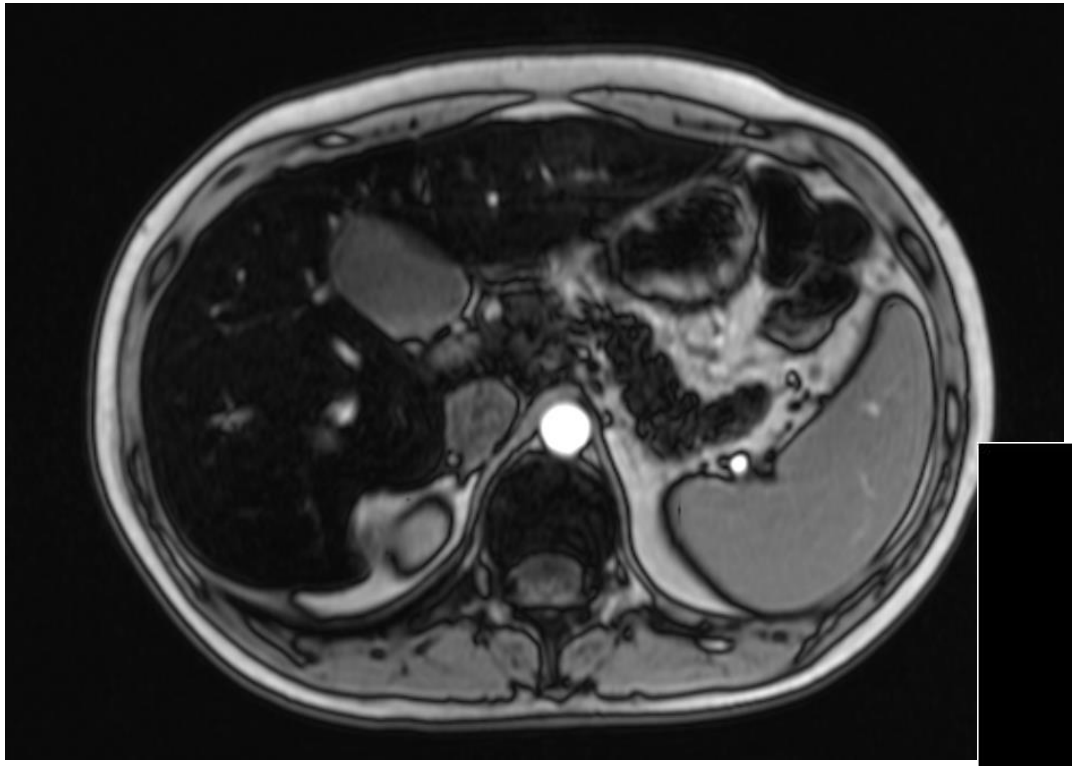

RM de abdome, mostrando a diferença de intensidade entre o fígado, pâncreas e baço devido ao depósito de ferro.

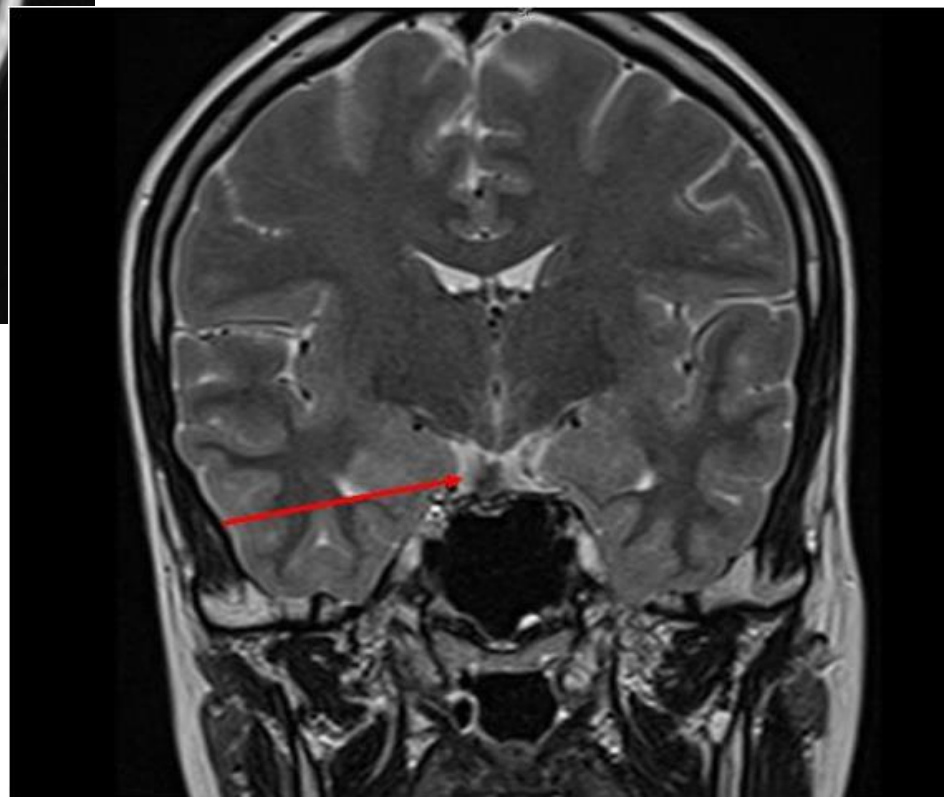

RM crânio com depósito de ferro na hipófise

DISCUSSÃO

O hipogonadismo é, geralmente, visto em portadores de HH com cirrose e diabetes associados, pois o ferro em excesso costuma se acumular inicialmente no fígado, pâncreas, baço e medula óssea, posteriormente, se acumulando em outros órgãos como coração, gônadas, pele e hipófise (principalmente nos gonadotrofos). O paciente descrito apresentava hipogonadismo, alteração das enzimas hepáticas e sintomas inespecíficos, apesar de comuns na doença, como fadiga e mialgia. Não estava presente diabetes mellitus ou hiperpigmentação da pele. Tais sintomas associados a altos níveis de ferritina (>1000) e IST (>45%) levaram hipótese de HH e prosseguimento de investigação.

CONCLUSÃO

Devemos sempre prosseguir investigação de HH em pacientes com hepatopatia e hipogonadismo associado a IST>45% e Ferritina> 1000, mesmo sem outras manifestações comuns da doença. RNM de abdome com estimativa da quantidade de ferro hepático, biópsia hepática e RNM de sela turca contribuem para o diagnóstico. Como também, análise de mutações genéticas envolvendo os genes HFE, hemojuvelina, hepcidina e ferroportina.

BIBLIOGRAFIA

GOLDBERG YP, *Juvenile Hereditary Hemochromatosis* , Gene Reviews.
M.C.H. Janssen, D.W. Swinkels, *Hereditary haemochromatosis,* Best Practice & Research Clinical Gastroenterology.
Raymond T. Chung, M.D., Joseph Misdraji, M.D., and Dushyant V. Sahani, M.D, *Case 33-2006: A 43-Year-Old Man with Diabetes, Hypogonadism, Cirrhosis, Arthralgias, and Fatigue,* The new england journal of medicine
J. A. Solís Herruzo y P. Solís Muñoz, *Hemocromatosis no ligada al HFE,* Revista Española de Enfermedades Digestivas

Amanda_moura89@yahoo.com.br